

イヌの鼻腔内腺癌や骨肉腫に免疫チェックポイント阻害剤が有効であることを初めて報告

～イヌ用抗 PD-L1 抗体による免疫療法の適用拡大に期待～

ポイント

- ・北海道大学動物医療センターにおいて、イヌ用抗 PD-L1 抗体を用いた臨床研究を実施。
- ・12 頭の進行した悪性腫瘍のイヌのうち、鼻腔内腺癌や骨肉腫のイヌにおいて腫瘍が退縮。
- ・イヌ用免疫チェックポイント阻害剤による免疫療法の実現とその適用範囲の拡大に期待。

概要

北海道大学大学院獣医学研究院の前川直也特任助教及び今内 覚教授、東北大学大学院医学系研究科の加藤幸成教授らの研究グループは、進行した悪性腫瘍に罹患したイヌ 12 頭に対するイヌ用免疫チェックポイント阻害剤*1 (抗 PD-L1 抗体) の臨床研究を北海道大学動物医療センターにおいて実施し、鼻腔内腺癌や骨肉腫のイヌで腫瘍の退縮が得られたことを世界で初めて報告しました。

イヌの腫瘍は外科手術や化学療法 (抗がん剤)、放射線療法などによって治療されますが、ヒト医療でも問題となっているように完治に至らないケースも多く、新規治療法の確立が急務です。研究グループではこれまでに、免疫チェックポイント阻害剤の一つである抗 PD-L1 抗体による免疫療法が、口腔内悪性黒色腫*2 のイヌの一部において腫瘍の退縮をもたらすことを北海道大学動物医療センターにおける臨床研究として世界に先駆けて報告してきました。一方で、口腔内悪性黒色腫以外では、どのような種類のがんで治療効果が得られるかは分かっていませんでした。

そこで本研究では口腔内悪性黒色腫以外の、進行した悪性腫瘍に罹患したイヌ 12 頭に対して、抗 PD-L1 抗体の安全性と有効性を調べるための臨床研究を行いました。治療を受けた指/フットパッドの悪性黒色腫、骨肉腫、未分化肉腫等のイヌのうち、一部のイヌでは抗 PD-L1 抗体の投与により治療に関連した有害事象*3 が認められましたが、許容可能な範囲内と考えられました。さらに、効果の評価を行った 8 頭のうち、鼻腔内腺癌の 1 頭及び骨肉腫の 1 頭では、腫瘍の退縮が認められました。

本研究成果は、鼻腔内腺癌や骨肉腫など口腔内悪性黒色腫以外のイヌの悪性腫瘍において、抗 PD-L1 抗体による免疫療法が有効な治療法となる可能性を示しており、今後のイヌ用免疫チェックポイント阻害剤による免疫療法の実現とその適用範囲の拡大に向けた重要な知見となります。

なお、本研究成果は、2023 年 10 月 5 日 (木) 公開の PLOS ONE 誌に掲載されました。

【背景】

獣医療の発達により近年ペットの寿命が延びていますが、一方で高齢化に伴って腫瘍などの病気が増えており、大きな問題となっています。腫瘍はイヌの死因のおよそ3割を占めるとされており、治療には一般に外科手術、化学療法（抗がん剤）や放射線療法などが行われますが、十分な治療効果が得られない場合もあり、新たな治療法が求められています。ヒト医療ではこれらに加えて免疫療法の開発が進んでおり、特に抗 PD-1 抗体や抗 PD-L1 抗体に代表される免疫チェックポイント阻害剤を使った免疫療法は、様々ながんにおいて良好な治療成績が報告されています。

研究グループは、免疫チェックポイント分子の一つである PD-L1 を標的としたイヌ用抗体薬（イヌキメラ抗 PD-L1 抗体^{*4}：c4G12）を世界で初めて開発し（図 1）、イヌ腫瘍に対する新規免疫療法として安全性や有効性の検討を行っています。過去に北海道大学動物医療センターにおいて実施した臨床研究では、口腔内悪性黒色腫のイヌに対して c4G12 の投与を行ったところ、許容可能な安全性を示し、一部のイヌでは腫瘍の退縮を認めたことから有効な免疫療法薬となることが強く示唆されました（後述する「関連するプレスリリース」を参照）。しかし、口腔内悪性黒色腫以外の種類の腫瘍ではそのような臨床研究は行われておらず、どのような種類の腫瘍で c4G12 による免疫療法が可能であるかは不明でした。

【研究手法】

本研究では、北海道大学動物医療センターを受診した進行性の悪性腫瘍のイヌ 12 頭に対し、c4G12 を投与してその安全性や有効性を調べる臨床研究を行いました。指またはフットパッドの悪性黒色腫（ $n=4$ ）、骨肉腫（ $n=2$ ）、血管肉腫（ $n=1$ ）、移行上皮癌（ $n=1$ ）、鼻腔内腺癌（ $n=1$ ）、B 細胞リンパ腫（ $n=1$ ）、または未分化肉腫（ $n=2$ ）に罹患したイヌに c4G12 を 2 mg/kg または 5 mg/kg の投与量にて 2 週間間隔で静脈内投与し、治療関連有害事象を記録しました。また、治療開始前（ベースライン）の時点で一定サイズ以上の腫瘍があり治療効果の評価が可能であった 8 頭については、その腫瘍径を定期的に測定しました。

【研究成果】

c4G12 による治療を受けた 12 頭のうち、8 頭（66.7%）で何らかの治療関連有害事象が認められましたが、そのほとんどは軽症～中等症（グレード 1 または 2）でした。うち 1 頭ではグレード 3 の AST 値の上昇を認め、別の 1 頭では、グレード 4 の血小板減少症を認めました。今回報告のあった治療関連有害事象は、過去の c4G12 を用いた臨床研究における報告及びヒトの免疫チェックポイント阻害剤の報告と種類、重症度、頻度ともに同様であり、悪性腫瘍の治療薬として許容可能な範囲であると考えられました。治療効果の判定を行った 8 頭のうち、3 頭では最初の腫瘍サイズの再評価までに試験を離脱したため「評価不能（Not evaluable; NE）」であり、別の 3 頭では腫瘍の「進行（Progressive disease; PD）」が認められました。一方、鼻腔内腺癌の 1 頭及び骨肉腫の 1 頭においては腫瘍の退縮が認められ、「部分奏功^{*5}（Partial response; PR）」と判断されました（図 2）。客観的奏効率^{*6}は 25.0%（95%信頼区間：3.2–65.1%）でした。

【今後への期待】

本研究により、口腔内悪性黒色腫以外の進行した悪性腫瘍のイヌにおいても c4G12 による免疫療法が安全に使用でき、鼻腔内腺癌や骨肉腫などにおいては抗腫瘍効果が得られることが示唆されました。今後、より多くのイヌを対象に臨床研究を行い、どの腫瘍が免疫チェックポイント阻害薬の適用

対象になるかを明らかにしていく予定です。また、今回の検討では解析に含まれたイヌの数が少ないため、鼻腔内腺癌や骨肉腫をはじめとするそれぞれの腫瘍種ごとの安全性や有効性（奏効率や生存期間など）についてはいまだ結論は出ておらず、より詳細に調べていく必要があります。ヒト医療においては免疫チェックポイント阻害薬の適用が順次拡大されていることから、イヌにおいても様々な腫瘍でその適用が広がり、単独もしくは既存の治療法との併用として腫瘍治療の選択肢となることが期待されます。

【関連するプレスリリース】

プレスリリース①：

イヌのがん治療に有効な免疫チェックポイント阻害薬（抗 PD-L1 抗体）の開発にはじめて成功～北海道大学動物医療センターにおける臨床研究成果～（2017年8月25日（金））

URL: https://lab-inf.vetmed.hokudai.ac.jp/content/files/Research/2017.8.25_jyu.pdf

プレスリリース②：

続報・肺転移のあるイヌ悪性黒色腫に抗 PD-L1 抗体が有効であることをはじめて実証～イヌ用免疫チェックポイント阻害薬の実現に大きく前進～（2021年2月15日（金））

URL: https://www.hokudai.ac.jp/news/pdf/210215_pr.pdf

プレスリリース③：

イヌ悪性黒色腫に対して放射線治療との併用で抗 PD-L1 抗体の効果が高まることをはじめて報告～イヌ用免疫チェックポイント阻害薬のより良い使用法の実現に期待～（2023年6月2日（金））

URL: https://www.hokudai.ac.jp/news/pdf/230602_pr.pdf

【謝辞】

なお、本研究の一部は文部科学省科学研究費助成事業（21K1498301; 22H02503）、及び国立研究開発法人日本医療研究開発機構（JP223fa627005; JP22ama121008; JP21am0101078）の支援を受け、行われました。

論文情報

論文名 Safety and clinical efficacy of an anti-PD-L1 antibody (c4G12) in dogs with advanced malignant tumours (進行した悪性腫瘍のイヌにおける抗 PD-L1 抗体 (c4G12) の安全性と有効性)

著者名 前川直也^{1, 2}、今内 覚^{1, 2, 3, 4}、細谷謙次^{2, 5}、金 尚昊^{2, 5}、木之下怜平^{2, 5}、出口辰弥^{5, 6}、大脇 稜⁵、立花由莉加⁵、横川まどか⁵、竹内寛人³、賀川由美子⁷、高木 哲^{5, 8}、大田寛^{5, 6}、加藤幸成^{9, 10}、山本知史^{1, 11}、山本啓一^{1, 11}、鈴木定彦^{1, 4, 12, 13}、岡川朋弘¹、村田史郎^{1, 3}、大橋和彦^{1, 3, 14} (1北海道大学大学院獣医学研究院先端創薬分野、2北海道大学 One Health リサーチセンター腫瘍ユニット、3北海道大学大学院獣医学研究院病原制御学分野、4北海道大学ワクチン研究開発拠点、5北海道大学大学院獣医学研究院附属動物病院 (動物医療センター)、6酪農学園大学獣医学群獣医学類伴侶動物内科学、7病理組織検査ノースラボ、8麻布大学獣医学部小動物外科学研究室、9東北大学大学院医学系研究科抗体創薬共同研究講座、10東北大学大学院医学系研究科分子薬理学分野、11扶桑薬品工業株式会社、12北海道大学人獣共通感染症国際共同研究所、13北海道大学国際連携研究教育局 (GI-CoRE) 人獣共通感染症グローバルステーション、14北海道大学大学院獣医学研究院国際連携推進室)

雑誌名 PLOS ONE (科学の総合誌)

DOI 10.1371/journal.pone.0291727

公表日 2023年10月5日(木)(オンライン公開)

お問い合わせ先

北海道大学大学院獣医学研究院 教授 今内 覚 (こんないさとる)

T E L 011-706-5216 F A X 011-706-5217 メール konnai@vetmed.hokudai.ac.jp

※ただし、北海道大学動物医療センターでの抗PD-L1抗体による腫瘍免疫療法についてはこちら (huvcr@vetmed.hokudai.ac.jp) にご連絡ください。

U R L <https://lab-inf.vetmed.hokudai.ac.jp/>

東北大学大学院医学系研究科 教授 加藤幸成 (かとうゆきなり)

T E L 022-717-8207 F A X 022-717-8207 メール yukinari.kato.e6@tohoku.ac.jp

扶桑薬品工業株式会社研究開発センター臨床開発部臨床開発課 金澤成記 (かなざわしげき)

T E L 06-6969-3131 F A X 06-6964-2706 メール s-kanazawa@fuso-pharm.co.jp

有限会社ノースベッツ ノースラボ 賀川由美子 (かがわゆみこ)

T E L 011-827-7407 F A X 011-827-7406 メール northlab@me.com

配信元

北海道大学社会共創部広報課 (〒060-0808 札幌市北区北8条西5丁目)

T E L 011-706-2610 F A X 011-706-2092 メール jp-press@general.hokudai.ac.jp

東北大学医学部広報室 (〒980-8575 仙台市青葉区星陵町2-1)

T E L 022-717-7891 F A X 022-717-8187 メール press@pr.med.tohoku.ac.jp

扶桑薬品工業株式会社経営企画部広報室 (〒536-8523 大阪市城東区森之宮 2-3-11)

T E L 06-6969-1131 F A X 06-6969-2850

有限会社ノースベッツ ノースラボ (〒003-0027 札幌市白石区本通 2 丁目北 8-35)

T E L 011-827-7407 F A X 011-827-7406 メール info@northlab.net

【参考図】

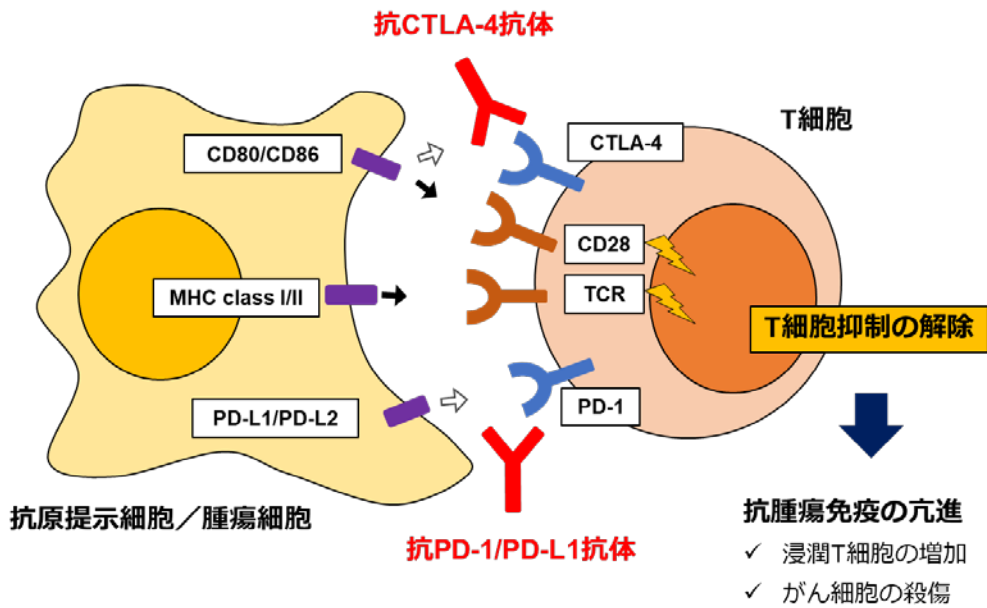


図 1. 免疫チェックポイント分子による腫瘍の免疫抑制メカニズムとその阻害薬による治療。

PD-1 及び CTLA-4 は T 細胞（免疫細胞）における抑制性受容体（免疫チェックポイント分子）であり、抗腫瘍免疫を低下させる。抗 PD-1/PD-L1 抗体及び抗 CTLA-4 抗体は免疫チェックポイント分子の機能を阻害することで抗腫瘍免疫を活性化させる。

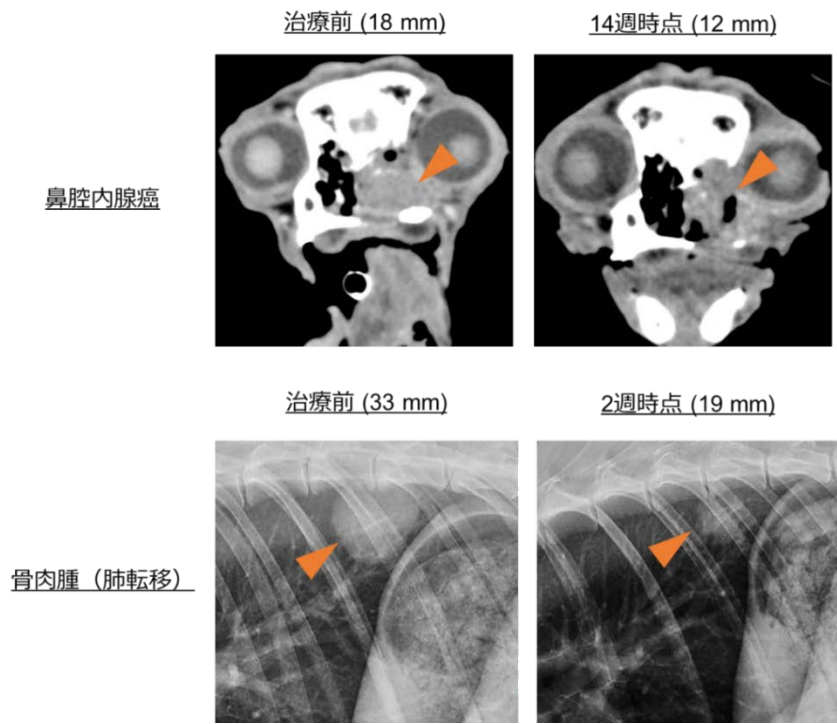


図 2. 抗 PD-L1 抗体（c4G12）治療における腫瘍退縮効果。

鼻腔内腺癌におけるベースライン（左上、18 mm）及び 14 週時点（右上、12 mm）における腫瘍部の CT 画像。骨肉腫の肺転移病変におけるベースライン（左下、33 mm）及び 2 週時点（右下、19 mm）における腫瘍部の胸部 X 線画像。

【用語解説】

- *1 免疫チェックポイント阻害薬 … がん細胞は通常、免疫応答による排除を受けるが、一部のがんは免疫を回避（抑制）する機構を獲得することがある。例えば免疫細胞（T細胞）にあるPD-1というタンパク質（受容体）と、がん細胞のPD-L1というタンパク質（リガンド）が結合すると、免疫細胞はがん細胞に対する攻撃をやめてしまう。一方で、抗PD-1抗体や抗PD-L1抗体はPD-1とPD-L1の結合を阻害することで抗腫瘍免疫を活性化することができる（免疫療法）。PD-1やPD-L1などは免疫応答の調節に重要な役割を担うことから免疫チェックポイント分子と呼ばれ、それらを標的とした薬剤は免疫チェックポイント阻害薬と総称されている。
- *2 悪性黒色腫 … 皮膚や粘膜などに発生する、色素細胞（メラノサイト）に由来する悪性腫瘍のこと。メラノーマとも呼ばれる。
- *3 有害事象 … 観察期間中に生じた好ましくない全ての医療上の事柄を有害事象と呼び、臨床研究において安全性の指標としてその種類や重症度、発生数などが記録される。
- *4 イヌキメラ抗PD-L1抗体 … ラット抗PD-L1抗体の定常領域（PD-L1への結合に関与しない部分）をイヌ由来のタンパク質に置き換えた組換え抗体のこと。ラット抗PD-L1抗体と比較して、イヌ体内での効果の持続時間が延び、副作用の軽減も期待できる。
- *5 部分奏功 … 腫瘍の径が30%以上減少したが、完全には無くなっていない場合の判定。
- *6 客観的奏効率 … 腫瘍の薬剤に対する反応のうち、完全奏効（腫瘍の消失）または部分奏効（腫瘍の縮小）のいずれかに該当する率をいい、治療効果の程度の指標となる。